

—— 症例報告 ——

骨髄壊死にて発症した急性骨髄性白血病 (M0) の 1 例

大 竹 正 俊, 齋 藤 由 佳, 近 岡 秀 二  
 鈴 木 力 生, 圓 谷 理 恵, 佐 藤 美 佳  
 早 坂 薫, 佐 古 恩, 北 西 龍 太  
 柳 田 紀 之, 高 柳 勝, 山 本 克 哉  
 村 田 祐 二

はじめに

生前に骨髄壊死と診断された症例の報告は稀であり, 2000 年の Janssens ら<sup>1)</sup>の総説によればわずかに 240 例である。骨髄壊死の基礎疾患としては造血器腫瘍が 61% (急性リンパ性白血病, 以下 ALL 18%, 悪性リンパ腫 15%, 急性骨髄性白血病, 以下 AML 13%, その他 15%), 固形腫瘍が 30% と 91% が悪性腫瘍であり, 残りの 9% が鎌状赤血球症, 感染症などの非腫瘍性疾患である<sup>1)</sup>。

小児における骨髄壊死の報告の基礎疾患は ALL か神経芽腫とされ<sup>2)</sup>, AML を基礎疾患とした報告は 1 例のみであった<sup>3)</sup>。今回, 私たちは診断時に骨髄壊死を合併した AML (M0) の 1 例を経験したので報告する。

症 例

患児: 3 歳, 女児

主訴: 発熱, 左下肢痛

家族歴, 既往歴: 特記事項なし

現病歴: 2003 年 10 月 25 日より発熱, 左下肢痛出現。10 月 27 日近医にて投薬受けるも高熱が持続し, 次第に左跛行がみられるようになった。11 月 3 日, 歩行不能となり 11 月 7 日に石巻市立病院に入院した。入院時, 白血球数 24,600/ $\mu$ l, CRP 2.3 mg/dl にて抗生剤の投与を行うも解熱せず, 11 月 16 日にはヘモグロビン値の低下, LDH 上昇および肝腫大が認められた。11 月 18 日に骨髄穿刺を

施行しペルオキシダーゼ (POX) 染色陰性の芽球を多数認め, 11 月 19 日に急性白血病として当科紹介入院となった。

入院時, 身長 89.8 cm, 体重 11.5 kg, 体温 40.2°C, 脈拍数 150/分, 血圧 96/30 mmHg であった。顔色不良で左眼瞼浮腫を認め, 肝臓を右季肋下に 3 cm 触知したが, 脾臓は触知しなかった。下肢痛のため座位不能であった。

入院時検査所見 (表 1): 白血球数は 14,400/ $\mu$ l で芽球を 2.5% 認め, 中等度の貧血がみられた。CRP 12.20 mg/dl, 赤沈値 94 mm/hr と炎症反応の上昇がみられ, 肝機能障害, LDH の上昇, アルブミン値の低下, フィブリノゲンおよび FDP の上昇が認められた。その他, フェリチン値は 1,603 ng/ml, 可溶性 IL-2 受容体値は 2,430 U/ml, IL-6 値は 91.1 pg/ml と高値であったが TNF- $\alpha$  値の上昇はみられなかった。

前病院での骨髄像 (後日, 左後腸骨での骨髄像は判定不能で右後腸骨より施行したことが判明した) では, 有核細胞数 37.4 万/ $\mu$ l と過形成で芽球比率は 94.4% と急性白血病の所見を示した。特殊染色ではペルオキシダーゼ (POX) 染色陰性, 非特異的エステラーゼ (NSE) 染色陰性であり, FAB 分類では主に L1 および L2 であったが単芽球様の芽球も混在し, 芽球間に血球貪食像が散見された (図 1-A, B)。一方, 当科での左後腸骨からの骨髄像ではほとんどの細胞が変性壊死に陥り, 骨髄壊死の所見に一致した (図 1-C)。また偶然, 最後に右後腸骨より採取した骨髄吸引液での細胞表面マーカー検査では CD33, CD34, CD41, CD56

表1. 入院時検査所見

WBC	14,400/ $\mu$ l	GOT	92 IU/l	Fib	831 mg/dl
RBC	$321 \times 10^4$ / $\mu$ l	GPT	121 IU/l	AT3	95%
Hb	8.7 g/dl	LDH	1,648 IU/l	FDP	17.7 $\mu$ g/ml
Ht	25.5%	$\gamma$ -GTP	232 IU/l		
Plt	$16.2 \times 10^4$ / $\mu$ l	TP	6.1 g/dl	Ferritin	1,603 ng/ml
Blast	2.5%	Alb	3.0 g/dl	sIL-2R	2,430 U/ml
		BUN	7 mg/dl	IFN- $\gamma$	1.3 IU/ml
CRP	12.20 mg/dl	Cre	0.4 mg/dl	IL-6	91.1 pg/ml
ESR	94 mm/h	UA	2.9 mg/dl	TNF- $\alpha$	<5 pg/ml

## Bone marrow picture

右後腸骨: NCC  $37.4 \times 10^4$ / $\mu$ l, Mgc 40/ $\mu$ l, Hypercellular M3 marrow

Blast 94.4%, POX(-), NSE(-), FAB M0

Cell surface marker: CD33(+), CD34(+), CD41(+), CD56(+), CD117(+)

Chromosome: A: 49, X, add(X)(p11), +7, +15, del(16)(q?), +21(1/20)

B: 46, XX(19/20)

左後腸骨: 骨髄壊死像(+)

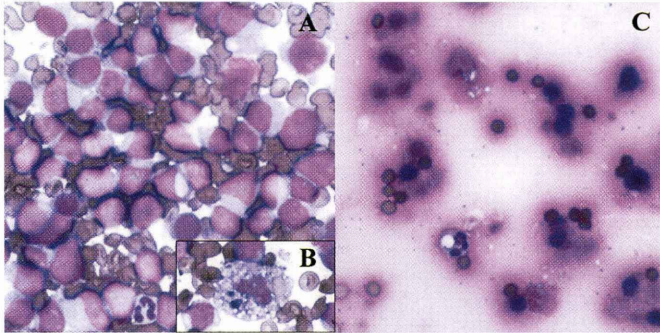


図1. 入院時骨髄所見 (May-Giemsa 染色)

A: 右後腸骨からの骨髄像では FAB 分類 L1 ないし L2 の芽球の増生を認めた。

B: 芽球間に血球貪食像が散見された。

C: 左後腸骨からの骨髄像では骨髄壊死像を認めた。

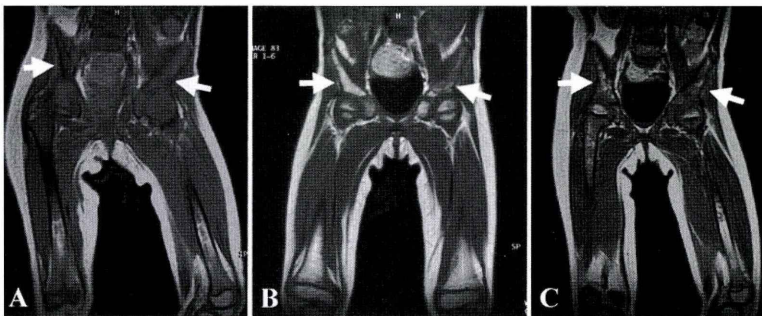


図2. 腸骨・大腿骨 MRI (T1 強調像) の経時的变化  
A: 入院時では左右腸骨とも低信号を呈した。

B: 骨髄寛解の得られた時点では右腸骨は高信号に変化した, 左腸骨は低信号が持続した。

C: 治療開始6ヶ月後では, 左右腸骨とも高信号と低信号の混在となった。

およびCD117が陽性の結果であり、芽球の特殊染色結果および形態学的特徴などを総合してAML (M0) と診断した。さらに治療開始前に検索した右後腸骨からの骨髄染色体検査では1/20に複雑異常核型が認められた。

骨髄壊死の診断が得られた後に施行した骨盤・大腿部Magnetic resonance imaging (以下MRI) 検査では左右腸骨ともにT1強調像で低信号、T2強調像で高信号を呈した (図2-A)。

入院後経過 (図3)：入院時は急性リンパ性白血病と診断し、大量補液、尿アルカリ化およびアロプリノール投与を行い、高熱持続、CRP高値および赤沈値亢進より重症感染症合併を考慮して抗生剤2剤と抗真菌剤の投与にて治療を開始した。翌日、眼瞼浮腫の増強、ヘモグロビン値、血小板数およびアルブミン値の低下がみられ、低アルブミン血症に起因した水中毒と考え補液量を減量し化学療法開始は延期とした。入院3日目に細胞表面マーカー検査の結果よりAML (M0) の診断が得られ、AML99プロトコール<sup>4)</sup> に準じて家族間の

HLA 検査を施行したが、HLA一致者は得られなかった。抗生剤および抗真菌剤の投与のみで入院8日目には微熱となり、CRP 3.25 mg/dl、フェリチン値 628 ng/ml と低下がみられたため、同日より寛解導入療法を開始した。12月10日におけるDay15の右後腸骨からの骨髄像では有核細胞数 4,000/ $\mu$ l、芽球比率 0% と順調な経過であった。12月11日より発熱、下痢、CRPの上昇を認めたが、抗生剤投与にて改善し、12月26日頃より独歩可能となった。2004年1月8日の左後腸骨からの骨髄像は、有核細胞数 3.2万/ $\mu$ l、芽球比率 0.8% と骨髄寛解が得られ、その後はプロトコールに準じて強化療法を継続した。しかし6月1日の予防的髄注時の髄液検査において髄液中細胞数が 56/3/ $\mu$ l と上昇がみられ、塗抹標本においても芽球が 35% を占め中枢神経系再発と診断した。1週後の髄注時の髄液中細胞数は 0/3/ $\mu$ l と改善がみられ、髄注はさらに1週ごと2回追加した。通常の強化療法に3回の髄注が追加されたため、6月13日より好中球減少に伴う高熱が持続した。敗血症とし

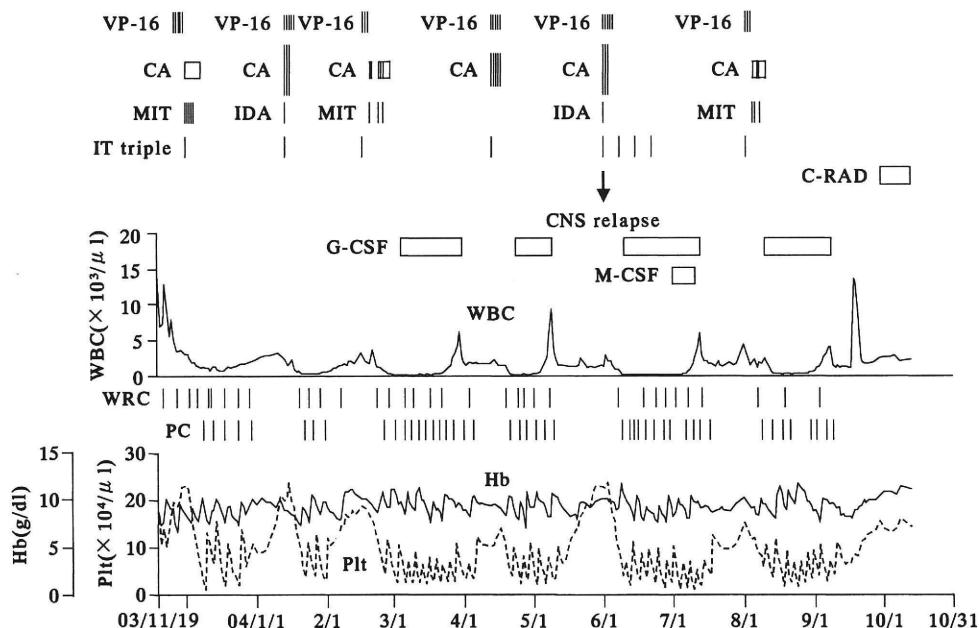


図3. 入院後経過

VP-16: etoposide, CA: cytarabine, MIT: mitoxantrone, IDA: idarubicin, IT-triple: methotrxate, cytarabine, hydrocortisone の 3 者髄注, C-RAD: cranial irradiation, G-CSF: granulocyte-colony stimulating factor, M-CSF: macrophage-colony stimulating factor.

表 2. サイトカイン関連検査の経過

	03/11/19	03/11/26	04/02/25	04/06/01	04/09/22	04/10/13
Ferritin (ng/ml)	1,603	628	3,834	2,310	2,898	2,199
sIL-2R (U/ml)	2,430	1,810	921	588	695	364
IL-6 (pg/ml)	91.9	N.T.	44.1	0.6	3.6	48.9

て granulocyte-colony stimulating factor (以下 G-CSF), 抗生剤および抗真菌剤の投与を継続したが改善傾向はなく, 6月26日には左頬部の蜂窩識炎をきたした。この間, 血液培養は2回施行したがいずれも陰性であった。7月1日より macrophage-colony stimulating factor (以下 M-CSF) の投与も併用し, 7月5日より好中球の増加がみられ始めた。7月9日には好中球数  $500/\mu\text{l}$  以上となり解熱が得られ, 以後は順調に経過し8月2日より最後の強化療法を施行した。9月21日の頭部 MRI に異常はみられず, 翌日の骨髄像は完全寛解の所見であった。中枢神経系再発に対しての治療の選択に関して検討した結果, 頭蓋照射 12 Gy を施行し治療を終了することとした。9月30日より頭蓋照射を開始し10月12日に終了し, 10月16日に退院した。

T1 強調像による腸骨 MRI 像の経過を図2に示した。入院時 (図2-A) では左右腸骨とも低信号を呈し, 骨髄寛解の得られた時点 (図2-B) では左腸骨は低信号が持続するも右腸骨は高信号に変化した。その後4回目の強化療法開始前 (図2-C) では, 左右腸骨とも高信号と低信号の混在となり左右差はほぼ消失した。サイトカイン関連検査の経過を表2に示した。フェリチン値は化学療法開始前に 628 ng/ml まで低下したが, 骨髄寛解が得られ骨髄壊死も改善した後も高値が持続している。可溶性 IL-2 受容体値は漸減し, 正常範囲に近づいているが, IL-6 値は正常化が得られた後, 2004年10月13日には 48.9 pg/ml に再上昇している。

退院後は無治療にて経過観察中であるが, 11月30日より血小板数が  $10\sim 15$  万/ $\mu\text{l}$  に低下したため, 再発を考慮して12月14日に骨髄検査を施行した。有核細胞数 27.2 万/ $\mu\text{l}$ , 巨核球数 100/ $\mu\text{l}$  で,

芽球の増加はなく再発は否定されたが血球貪食像が散見される骨髄像であった。

## 考 察

生前に骨髄壊死が診断され, 病型が明白な AML の報告例は検索した限り 22 例みられた<sup>3,5-20)</sup>(表 3)。年齢は 3 歳から 67 歳, 中央値 49.5 歳であり, 小児例は 1 例のみであった<sup>3)</sup>。性差はなく, 病型としては, M1(1), M2(4), M3(6), M4(6), M5(4), M7(1) であり, M0 の報告例はみられなかった。骨髄壊死の診断時期は白血病診断前(2), 白血病診断時(4), 寛解導入療法後(9), 再発時(1), 再寛解導入療法後(1), all-transretinoic acid (以下 ATRA) 投与後(4), G-CSF 投与後(1)であった。最近では ATRA ないし G-CSF 投与により白血球増多をきたし, その結果生じた骨髄壊死の症例が目立っている。転帰としては, 1990 年までは全例死亡であったが, 1991 年以降は 9 例中 8 例が生存例であり, 原疾患に対する治療法の進歩により骨髄壊死を合併した AML の予後は必ずしも不良とは言えなかった。

本症例においては偶然, 左右の腸骨の一方が骨髄壊死, 他方が AML を呈したため, 腸骨・大腿骨 MRI を経時的に施行した。MRI は非侵襲的に広範囲の骨髄の状態を短時間に検索できる画像診断法であり<sup>21)</sup>, T1 強調像においては急性白血病および骨髄壊死では低信号を呈し, 無形成骨髄では高信号を呈する<sup>21-22)</sup>。一方, T2 強調像においては骨髄壊死では高信号を呈するが<sup>23)</sup>, 急性白血病では種々の信号強度を示し非特異的とされている<sup>24)</sup>。本症例における寛解達成時の T1 強調像による MRI 像は右腸骨では脂肪髄を意味する高信号に変化した。初診時に骨髄壊死を認めた左腸骨では低信号が持続し, 骨髄壊死の残存が示唆さ

表 3. 生前に骨髄壊死が診断された急性骨髄性白血病症例

	報告者	報告年	年齢	性	病型	骨髄壊死診断時期	転帰
1	Bernard et al <sup>5)</sup>	1978	35	M	M4	髄膜白血病再発時	再発死亡
2	Navari et al <sup>6)</sup>	1983	67	F	M4	寛解導入療法後	非寛解死亡
3	Wang et al <sup>7)</sup>	1984	20	M	M7	白血病診断時	非寛解死亡
4	毛利 博 他 <sup>8)</sup>	1985	52	F	M2	再寛解導入療法後	再発死亡
5	Cassileth et al <sup>9)</sup>	1987	26	F	M1	寛解導入療法後	非寛解死亡
6	Cassileth et al <sup>9)</sup>	1987	44	F	M4	寛解導入療法後	非寛解死亡
7	Cassileth et al <sup>9)</sup>	1987	47	M	M4	寛解導入療法後	非寛解死亡
8	Cassileth et al <sup>9)</sup>	1987	56	F	M2	寛解導入療法後	非寛解死亡
9	Cassileth et al <sup>9)</sup>	1987	63	M	M4	寛解導入療法後	非寛解死亡
10	Cassileth et al <sup>9)</sup>	1987	67	F	M4	寛解導入療法後	非寛解死亡
11	Ritter et al <sup>10)</sup>	1987	34	F	M2	白血病診断時および再発時	再発死亡 (移植後)
12	Scudla et al <sup>11)</sup>	1987	53	F	M5	寛解導入療法後	非寛解死亡
13	Wisecarver et al <sup>12)</sup>	1988	65	M	M3	白血病診断時	非寛解死亡
14	Scudla et al <sup>13)</sup>	1990	55	F	M2	白血病診断時	再発死亡
15	杉山ひろみ 他 <sup>3)</sup>	1991	3	M	M3	白血病診断の3ヶ月前	完全寛解生存
16	Lopez et al <sup>14)</sup>	1992	55	M	M3	骨髄再発後の ATRA 投与後	再寛解生存
17	Sporn et al <sup>15)</sup>	1992	41	M	M5b	寛解および再寛解導入療法後	再々発生存
18	Dreosti et al <sup>16)</sup>	1994	54	F	M3	寛解導入時の ATRA 投与後	完全寛解生存
19	Limentani et al <sup>17)</sup>	1994	37	M	M3	寛解導入時の ATRA 投与後	非寛解生存
20	下川高賢 他 <sup>18)</sup>	1995	53	M	M5	白血病診断の2ヶ月前	完全寛解生存
21	Cull et al <sup>19)</sup>	1997	22	F	M3	寛解導入時の ATRA 投与後	完全寛解生存
22	Katayama et al <sup>20)</sup>	1998	38	M	M5b	再寛解導入時の G-CSF 投与後	再発死亡
23	本報告	2004	2	F	M0	白血病診断時	中枢神経系再発生存

れた。その後左右腸骨はともに高信号と低信号の混在となり、左右差はほぼ消失した。一方、T2 強調像では左右腸骨とも初診時より高～等信号が持続し、左右差は明らかではなく評価困難であった。以上より、T1 強調像による MRI 像の経時的観察は化学療法による急性白血病における骨髄の変化とともに骨髄壊死の治癒過程を表現する良い指標になると考えられた。

骨髄壊死の発症機序としては変形した鎌状赤血球あるいは腫瘍細胞による血管内閉塞などによる骨髄の虚血<sup>1)</sup>、免疫複合体による骨髄微小循環の障害による虚血<sup>9)</sup>、腫瘍細胞から放出される tumor necrosis factor (以下 TNF) などの液性因子の関与<sup>25)</sup>、抗腫瘍剤や放射線照射による骨髄細胞の直接障害などが考えられている。今回まとめた AML に合併した骨髄壊死の診断時期に関しては、白血病診断前、白血病診断時、寛解導入療

法後、再発時、ATRA ないし G-CSF 投与後と種々であり、発症機序も単一とは考えにくい。

骨髄壊死の検査所見として、一般的には貧血、血小板減少、血液像での幼弱白血球ないし赤芽球の出現、LDH および ALP の上昇が挙げられている<sup>1)</sup>。これらの検査所見に加えて、特に本邦からの骨髄壊死の報告では CRP 上昇<sup>2,3,18,26,27)</sup>、赤沈値亢進<sup>3,26,27)</sup>、フィブリノゲン高値<sup>2,3,26,27)</sup> で表される高度の炎症反応、FDP 上昇<sup>3,18,26,27)</sup> で示される DIC の存在が挙げられ、高フェリチン血症は杉山ら<sup>3)</sup> が報告している。これらの報告例 5 例はいずれも骨髄壊死の診断時期が AML ないし ALL 診断の 2 週間前～3ヶ月前であり、本報告例と同様に薬剤の関与は除外される。これら 5 例のうち 3 例<sup>2,3,18)</sup> は抗生剤投与ないし無治療で症状ないし検査所見の改善がみられ、骨髄壊死も消失し、最終的には急性白血病と診断されている。

本症例においては AML 診断時に骨髄壊死が診断されたが、上記の 3 例と同様に抗生剤投与のみで解熱が得られ、CRP, LDH, FDP およびフェリチン値の改善が得られた。このような臨床経過は急性白血病に起因する何らかの液性因子が骨髄壊死および全身性炎症反応に関与し、自然経過でその液性因子が減少する場合には骨髄壊死も消失し検査所見も改善することが考えられた。

さらに杉山ら<sup>3)</sup>は血清中の TNF を測定したが感度以下であり、他のサイトカインの測定は行わなかったが、急性期蛋白の上昇は IL-6 などのサイトカインの関与を示唆した。本症例では TNF- $\alpha$  値は測定感度以下であったが、IL-6 値の高値が認められ、全身性炎症反応に関しては杉山らの提唱を支持した。血清フェリチン値の上昇に関して、杉山ら<sup>3)</sup>の報告例では骨髄壊死診断時には高値であったが、AML 診断時には上昇は認められず、化学療法後の記載はみられていない。

本症例においては血清フェリチン値の高値持続と一度正常化した IL-6 値の再上昇がみられ、さらに骨髄像における血球貪食像などがどのような機序で起こっているか不明な点が多く残っている。これらの異常所見が原疾患である AML の再発ないし骨髄壊死の再現の可能性を示唆しているのかも知れず、今後の臨床経過を注意深く観察していく予定である。

## 結 語

1) 骨髄壊死にて発症した AML (M0) の 1 例を報告した。生前に診断された骨髄壊死の報告は稀であり、小児 AML を基礎疾患とした報告は 2 例目であった。

2) 骨髄 MRI 所見の経時的観察は骨髄壊死および急性白血病の病態の把握に有用であった。

3) 骨髄壊死の発症機序は未だ不明である。単一の発症機序は考えにくい、高度の炎症反応を合併する一部の症例では高サイトカイン血症が関与していることが考えられた。

稿を終えるにあたり、診断・治療につきご教示いただきました東北大学加齢医学研究所発達病態分野、土屋 滋教授に深謝いたします。

尚、本論文の要旨は第 44 回東北小児白血病研究会(2004 年 5 月, 仙台市) および第 46 回日本小児血液学会(2004 年 11 月, 京都市) において発表した。

## 文 献

- 1) Janssens AM et al: Bone marrow necrosis. *Cancer* **88**: 1769-1780, 2000
- 2) 近藤 勝 他: 骨髄壊死を初発症状として発症した小児急性リンパ性白血病の 1 例. *日小血会誌* **15**: 474-478, 2001
- 3) 杉山ひろみ 他: 著明な骨髄壊死が先行した急性骨髄性白血病の 1 小児例. *臨床血液* **32**: 991-995, 1991
- 4) 多和昭雄 他: 急性骨髄性白血病のリスク分類に基づいた層別化治療. *日小血会誌* **18**: 200-209, 2004
- 5) Bernard C et al: Bone marrow necrosis. Acute microcirculation failure in myelomonocytic leukemia. *Arch Intern Med* **138**: 1567-1569, 1978
- 6) Navari RM et al: Bone marrow necrosis in acute leukemia. *Acta Haematol* **69**: 158-163, 1983
- 7) Wang SE et al: Acute megakaryocytic leukemia following chemotherapy for a malignant teratoma. *Arch Pathol Lab Med* **108**: 202-205, 1984
- 8) 毛利 博 他: LDH の異常高値と骨髄生検にて骨髄壊死を認めた急性骨髄性白血病の 1 症例. *最新医学* **40**: 2666-2670, 1985
- 9) Cassileth PA et al: The prognostic significance of myelonecrosis after induction therapy in acute leukemia. *Cancer* **60**: 2363-2365, 1987
- 10) Ritter HL et al: Unusual association of bone marrow necrosis, disseminated intravascular coagulation, and a rare 8; 16 chromosomal translocation in an adult patient with acute nonlymphocytic leukemia. *Cancer Genet Cytogenet* **24**: 243-250, 1987
- 11) Scudla V et al: Bone marrow necrosis. A report on five intravitaly recognized cases and a brief review of the literature. *Acta Univ Palacki Olomuc Fac Med* **117**: 195-210, 1987
- 12) Wisecarver J et al: Bone marrow necrosis obscuring the diagnosis of acute promyelocytic leukemia. *Hematol Pathol* **2**: 51-54, 1988

- 13) Scudla V et al: Bone marrow necrosis intravitaly recognized in four cases of blastic leukaemia. *Folia Haematol* **117**: 799-803, 1990
- 14) Lopez P et al: Case report: all-trans retinoic acid, hyperleukocytosis, and marrow infarction. *Amer J Hematol* **41**: 305-306, 1992
- 15) Sporn JR et al: Recovery from widespread bone marrow necrosis occurring after chemotherapy for adult acute monocytic leukemia. *Med Pediatr Oncol* **20**: 224-226, 1992
- 16) Dreosti LM et al: Bone marrow necrosis following all-trans retinoic acid therapy for acute promyelocytic leukaemia. *Leuk Lymphoma* **13**: 353-356, 1994
- 17) Limentani SA et al: Bone marrow necrosis in two patients with acute promyelocytic leukemia during treatment with all-trans retinoic acid. *Am J Hematol* **47**: 50-55, 1994
- 18) 下川高賢 他: 著明な骨髄壊死が先行して発症した急性単球性白血病の1例. *癌と化学療法* **22**: 2111-2114, 1995
- 19) Cull GM et al: Exacerbation of coagulopathy with concurrent bone marrow necrosis, hepatic and renal dysfunction secondary to all-trans retinoic acid therapy for acute promyelocytic leukemia. *Hematol Oncol* **15**: 13-17, 1997
- 20) Katayama Y et al: Bone marrow necrosis in a patient with acute myeloblastic leukemia during administration of G-CSF and rapid hematologic recovery after allotransplantation of peripheral blood stem cells. *Am J Hematol* **57**: 238-240, 1998
- 21) Negendank W et al: Magnetic resonance imaging in patients with bone marrow disorders. *Leuk Lymphoma* **10**: 287-298, 1993
- 22) 高崎智子 他: 骨髄壊死の magnetic resonance imaging 像. *臨床血液* **35**: 1349-1354, 1994
- 23) Weissman DE et al: Bone marrow necrosis in lymphoma studied by magnetic resonance imaging. *Am J Hematol* **40**: 42-46, 1992
- 24) Vogler JB 3rd et al: Bone marrow imaging. *Radiology* **168**: 679-693, 1988
- 25) Knupp C et al: Extensive bone marrow necrosis in patients with cancer and tumor necrosis factor activity in plasma. *Am J Hematol* **29**: 215-221, 1988
- 26) 魚嶋伸彦 他: 骨髄生検にて骨髄壊死像を認めた分類不能型急性白血病の1剖検例. *臨床血液* **32**: 61-66, 1991
- 27) 浦島充佳 他: 骨髄壊死にて発症した急性リンパ性白血病の1幼児例. *日小血会誌* **6**: 510-514, 1992